Utilidad del balón liberador de fármaco en el tratamiento de una bifurcación coronaria proximal en vaso no pequeño

Antecedentes

- Hombre de 59 años que ingresa por Angina Inestable.
- No refiere alergias medicamentosas conocidas. Fumador activo de 8-9 cigarrillos/día. Consumo enólico esporádico.
- Antecedentes personales - factores de riesgo cardiovascular: negó hipertensión arterial sistémica, diabetes mellitus o dislipidemia, Amaurosis fugax (Holter registro normal). Se inicio tratamiento con Adiro. - En seguimiento por Urología por niveles elevados de PSA. Sin historia familiar de cardiopatía isquémica precoz o muerte súbita.

Historia Cardiovascular

- En estudio ambulatorio por dolor torácico, realizando:
- *Ergometría convencional (26.04.2018): Prueba por protocolo de Bruce, máxima por frecuencia cardiaca. Se detuvo por molestia precordial progresiva que cede en reposo. En post esfuerzo se objetiva rectificación del ST en VA-V5 que normaliza al minuto 6. Realiza 10 METS. Detenida al minuto 9.02.
- * AngioTC coronario (16.05.2018): Lesión severa-suboclusiva (aprox 90%) placa fibrolipídica en DA proximal, después de la salida de la primera diagonal.
- * Ecografía cardíaca transtorácica: FEVI conservada. IM leve

Estado Actual

- Refiere desde hace 1 año disnea a esfuerzos, que ha ido progresando en los últimos meses. Refiere cuatro episodios en el último año de dolor centro torácico opresivo irradiado a región interscapular, de predominio nocturno, siendo el último la madrugada previa al ingreso. La duración del dolor aproximada de 5-10 minutos cediendo de forma espontánea. Niega episodios con los esfuerzos. Se decide ingreso por Angina Inestable.

Coronariografía

- Dominancia izquierda.
- Tronco Común sin lesiones angiográficas.
- Descendente Anterior, vaso largo de calibre medio, lesión crítica proximal en bifurcación con un primer ramo diagonal de buen calibre y extensión, con lesión ostial y ángulo mayor de 110o. Segmento distal de DA con lesión moderada y segmento intra miocárdico.
- Arteria Circunfleja dominante, de buen calibre y extensión, irregularidades no significativas en su trayecto.
- Coronaria derecha dominada de pequeño calibre, placas no significativas en su trayecto.

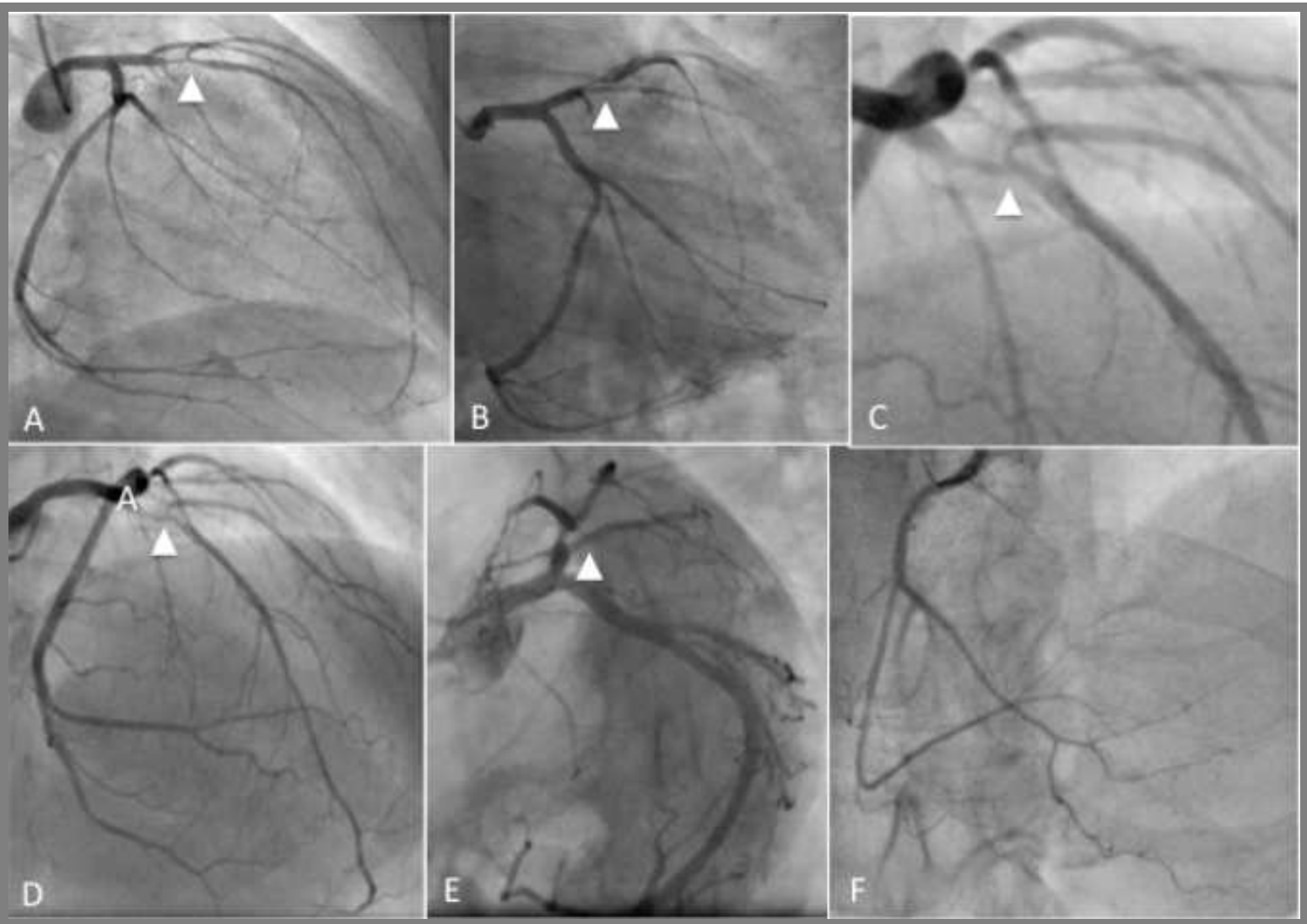

Coronariografía diagnóstica donde se documenta la dominancia izquierda y la lesión en bifurcación de la arteria Descendente Anterior proximal con un primer ramo diagonal de buen calibre (A,B,C,D,E,F). Bifurcación Medina 1-1-1:

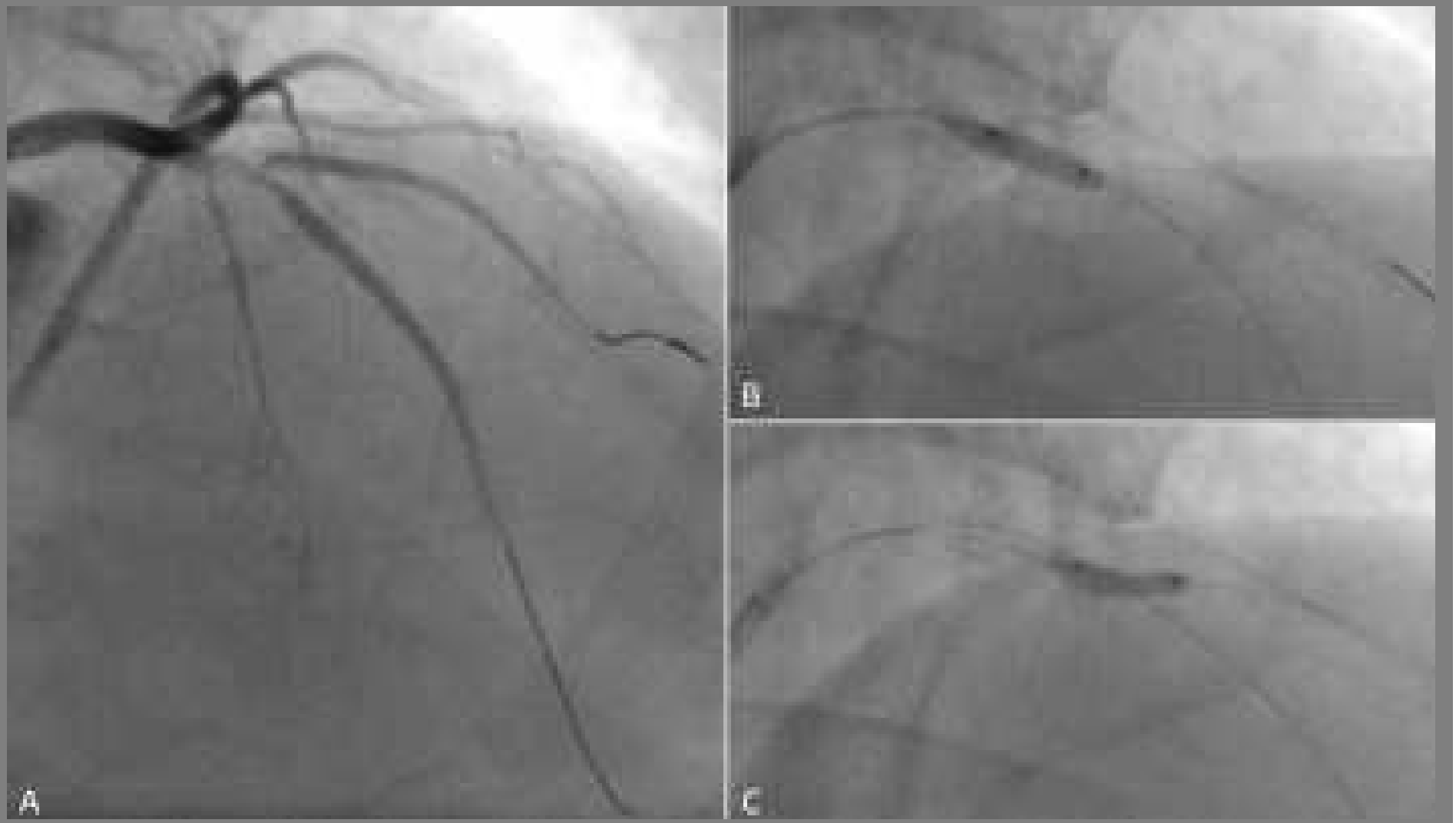

A, guías en posición. B y C, predilatación de las ramas principal y lateral respectivamente.

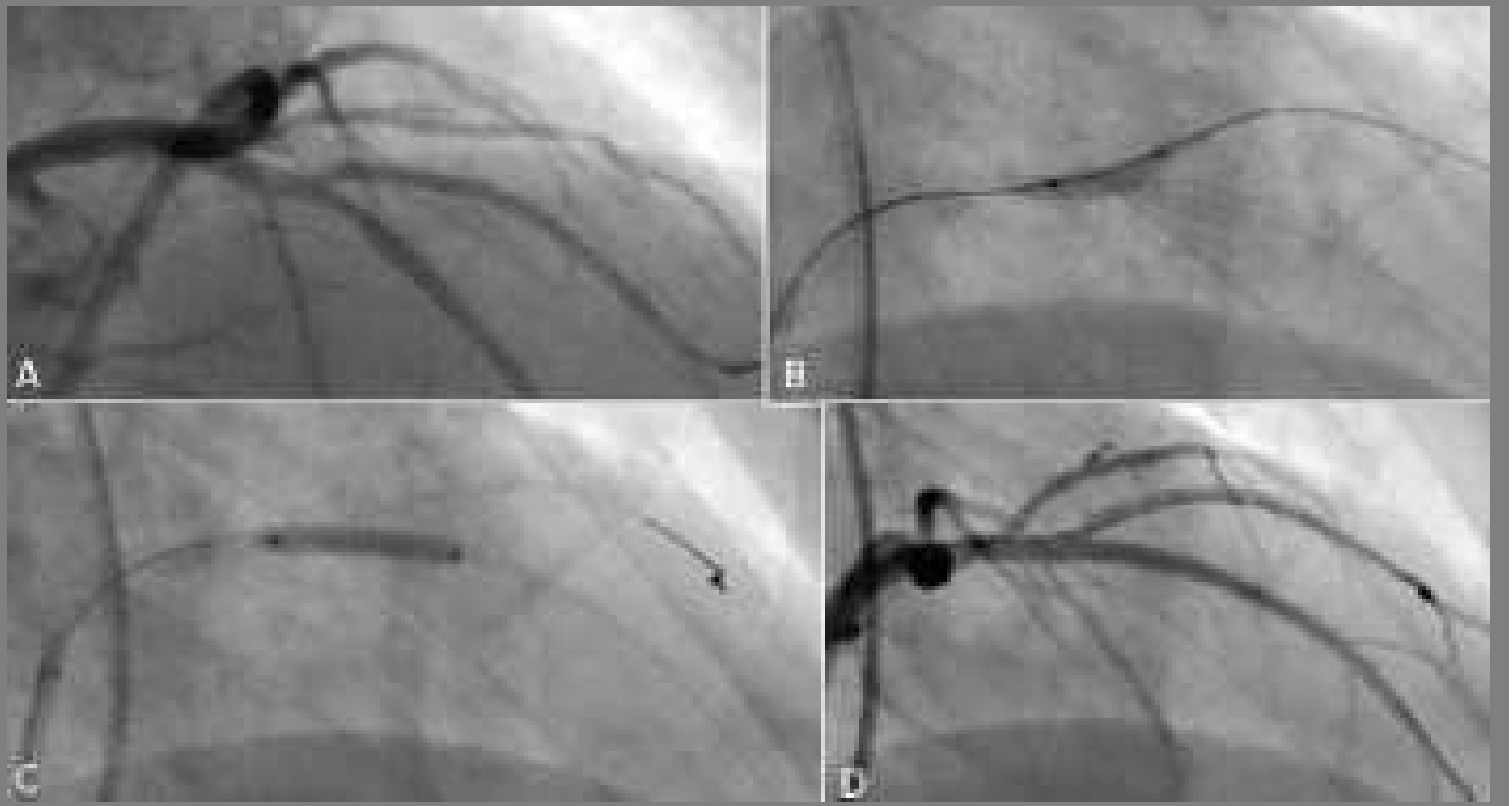

A, resultado de la angiplastia con balón en la bifurcación. C, implantación del stent farmacoactivo. D, compromiso ostial de ramo diagonal.

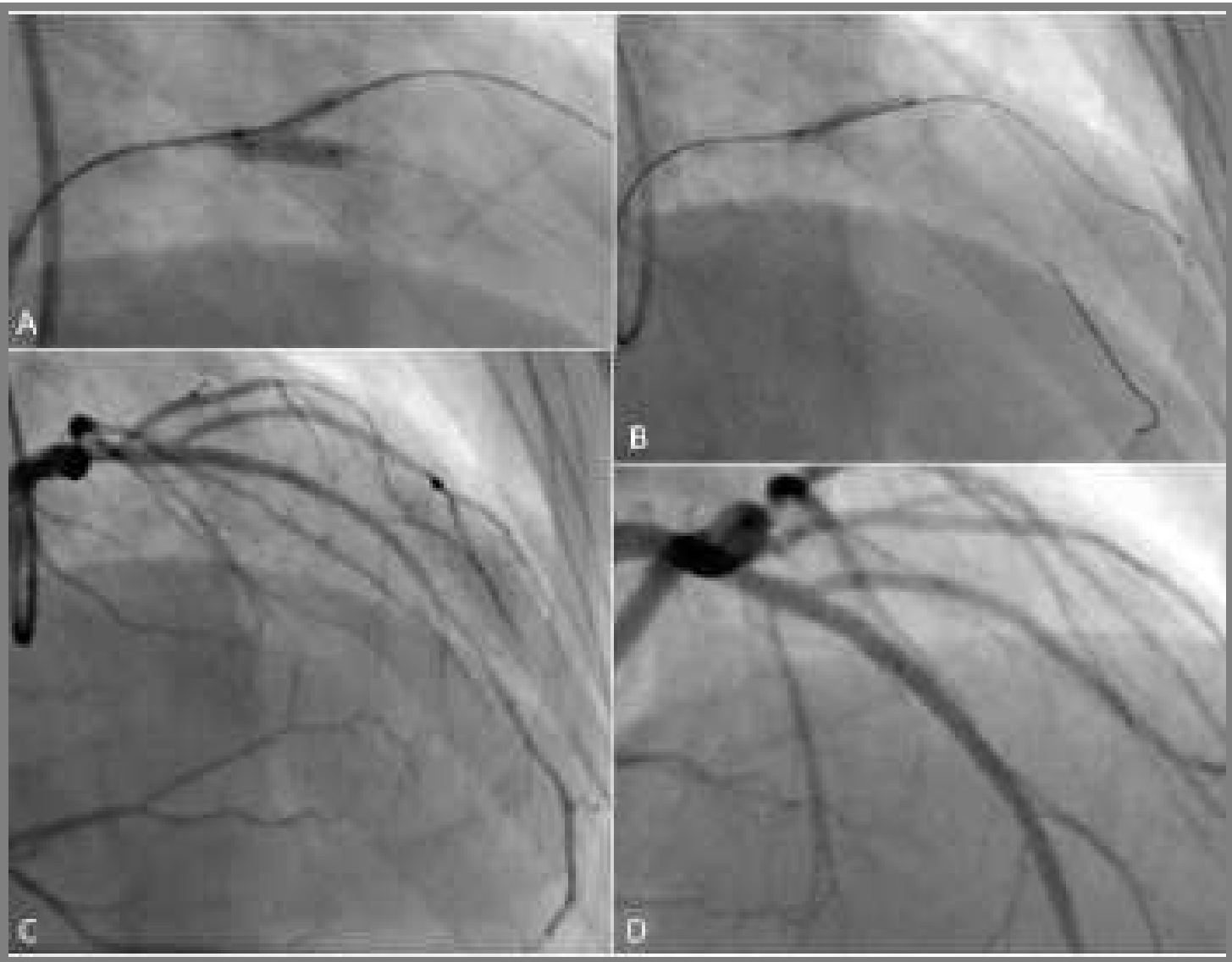

Ante la evidencia de compromiso ostial del ramo diagonal y la presencia de enfermedad aterosclerótica previa (Medina I-I-I) con ACPT simple, se decidió realizar una técnica de Provisional stenting, utilizando un balón liberador de fármaco en el ramo lateral (B) con kissing ballon final (A) con buen resultado angiográfico y sin complicaciones (C,D).

Conclusiones

- Con este caso se demuestra la utilización de una técnica alternativa para el tratamiento de bifurcaciones coronarias en la que es ecesario tratar el vaso lateral, evitando la utilización de un segundo stent y la realización de técnicas complejas, intentando así evitar las complicaciones e inconvenientes de las mismas.